Infektiologisches Konsil
Kasuistik 1

PD Dr. med. Rika Draenert

Sektion Klinische Infektiologie
Klinikum der Universität München

Klinische Vorgeschichte

- 42-jähriger Mann
- Anamnese:
  thorakales Druckgefühl, zunehmende Dyspnoe
  Gewichtsverlust (15 kg in 8 Wochen)

- Körperlicher Untersuchungsbefund:
  schwer kranker, kachektischer Mann,
  RR 100/80 mmHg, HF 96/min, AF 32/min, Temp. 37,8°C
  Enoral weißliche Beläge
  Lunge: feine RGs über gesamter Lunge

- Labor:
  Leucos 9,0 G/l; Segm. 86%
  CRP 4,74 mg/dl (Norm <0,5)
  LDH 316 U/l (Norm <250)

- BGA: pH 7,51
  pO2 65,9 mmHg
  pCO2 25,3 mmHg

Instit:LMU München Radiologie IS POLI
Model:ADC_51xx
RefPhys:MIIPS1P
Mod:CR
SeNo:1
ImNo:1
x 0.375
StDescr:THORAX
ViewPos:AP
SeDescr:BETTAUFNAHME
Sens:400.000
LGM:2.07
ImC:
W 4095
C 2047

Diagnose ? Therapie ?

Klinische Vorgeschichte

- Therapie der Pneumocystis jerovecii-Pneumonie zunächst mit Cotrim
  ⇒ Arzneimittelexanthem: **Cotrim-Allergie**
- Therapie der Pjp mit Pentamidin

- Im Verlauf zusätzlich nosokomiale Pneumonie
  ⇒ Therapie mit Piperacillin/Tazobactam + Clarithromycin

Klinische Vorgeschichte

- Positive HIV-Serologie
  CD4: 12/µl (6%); VL: 471.000 cp/ml

- Start: Therapie der HIV-Infektion mit
  Emtricitabin/Tenofovir (Truvada®) + Nevirapine (Viramune®)

- Entlassung in Reha

Ambulante Betreuung

- Bei Erstvorstellung in der Ambulanz:
  Patient fühlte sich sehr wohl

- CD4: 56/µl (11%); VL: 540.000 cp/ml
  unter Emtricitabin/Tenofovir + Nevirapine

- Resistenztestung:
  K65R
  K103N, Y181C

Therapieumstellung ?

Ambulante Betreuung

- Umstellung auf: Darunavir/Ritonavir + Raltegravir
- Darunter nach ca. 3 Wochen: Exanthem der Haut
- Umstellung auf: Lopinavir/Ritonavir + Raltegravir

LMU KLINIKUM DER UNIVERSITÄT MÜNCHEN

Erneute stationäre Aufnahme:

- Ausgeprägtes Exanthem der Haut und Schleimhäute
- Massive wässrige Diarrhoen
- Subfebrile Temperaturen (37,5 – 38,0°C)
- Im Labor:
  CRP = 13,0 mg/dl (Norm: < 0,5)
  GOT = 469 U/l
  GPT = 782 U/l
  Albumin = 3,1g/dl
  INR = 1,5

- CD4: 781/µl (22%); VL: 1660 cp/ml

- Ausgiebige Suche nach opportunistischen Erkrankungen, inklusive Tuberkulose war ergebnislos.

Diagnostik: Biopsien

- Leber:
  wenige Leberzellnekrosen;
  leichte eosinophile Vermehrung im Bereich der Portalfelder
  ⇒ medikamentös-bedingte Leberzellschädigung

- Kolon: diffuse Rötung, Schwellung und Blutung auf Kontakt;
  viele Aphthen
  ⇒ Pankolitis und Ileitis

  Pathologie:
  für alle eingesandten Biopsien (insgesamt 7):
  vermehrt Apoptosekörperchen, atrophische oder fehlende Krypten, wenig gemischtes entzündliches Infiltrat
  ⇒ Graft-versus-Host-Disease-artige Colitis sowie Ileitis

Apoptotische Zellen

wenig entzündliches Infiltrat

Mikrokrypten

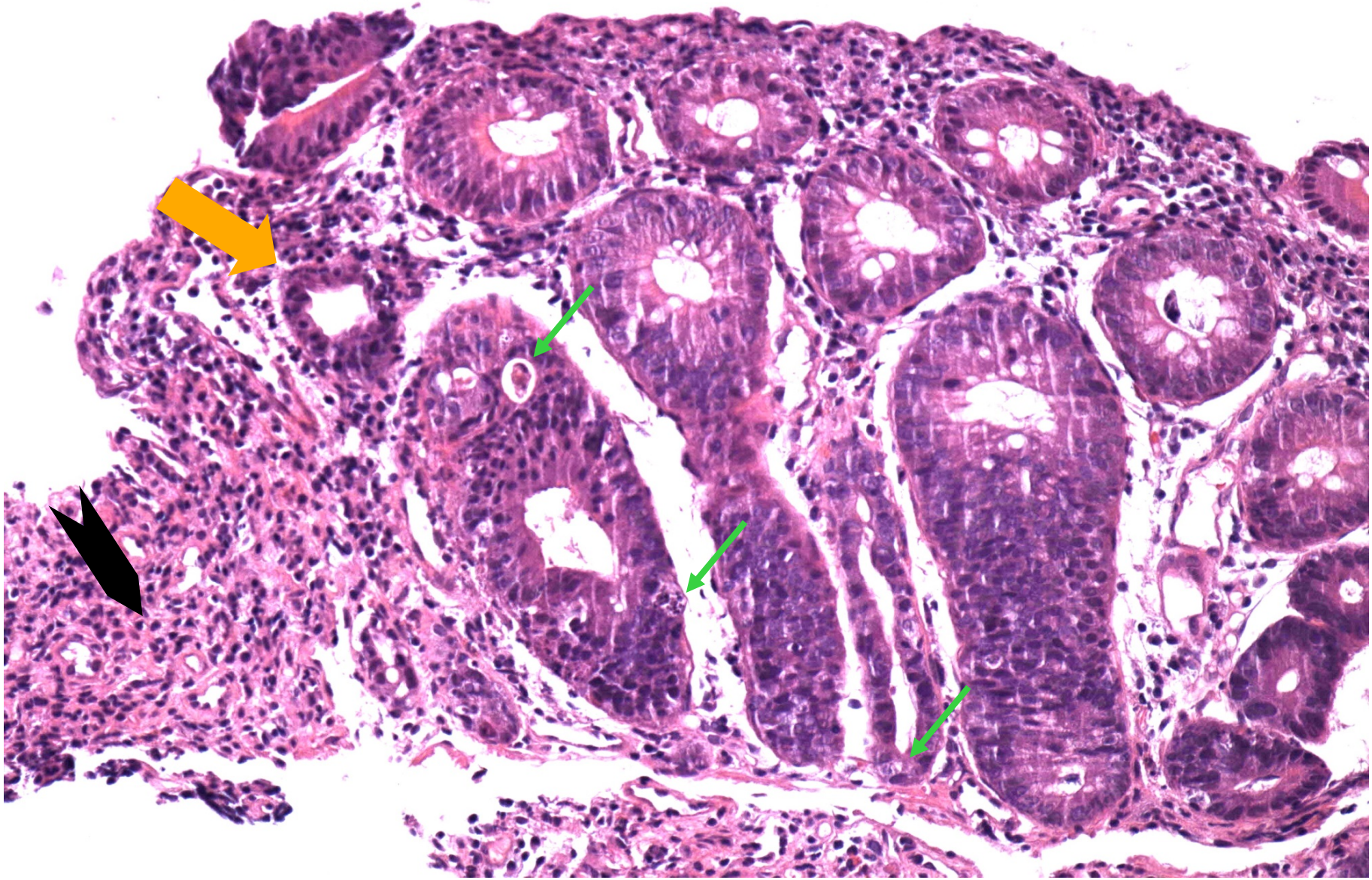

Dr. S. Reu, Pathologie

Differentialdiagnose ?

Differentialdiagnose

- Allergische Reaktion
  ⇒ alle antiretroviralen Medikamente wurden abgesetzt

- Immunrekonstitutionssyndrom (IRIS)

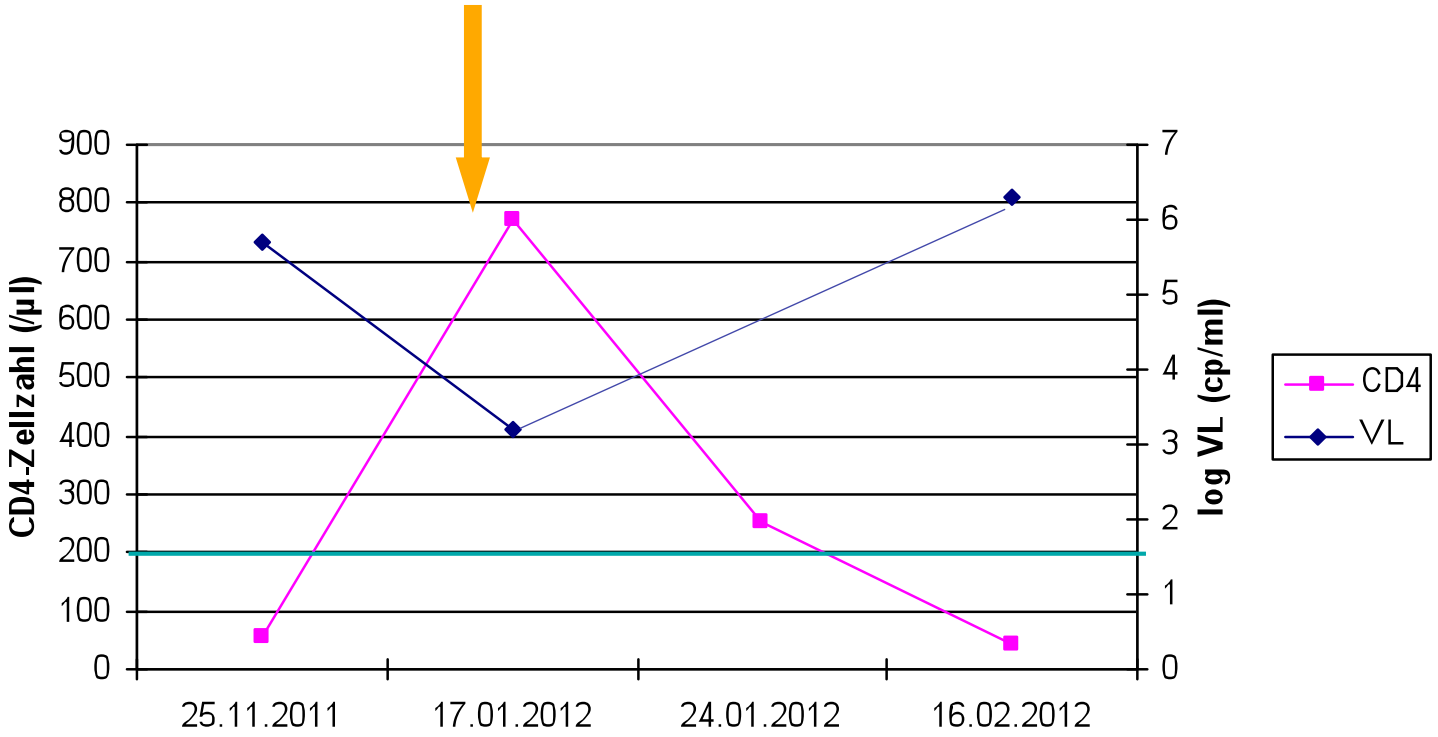

Weiteres Vorgehen ?

- Therapie des Patienten
- HAART

Verlauf bei unserem Patienten

- Gabe von hochdosierten Corticosteroiden
  ⇒ deutliche Besserung der Symptome
- Wiederbeginn einer HAART:
  Zidovudin/Lamivudin + ungeboostetes Atazanavir
  unter Steroidschutz

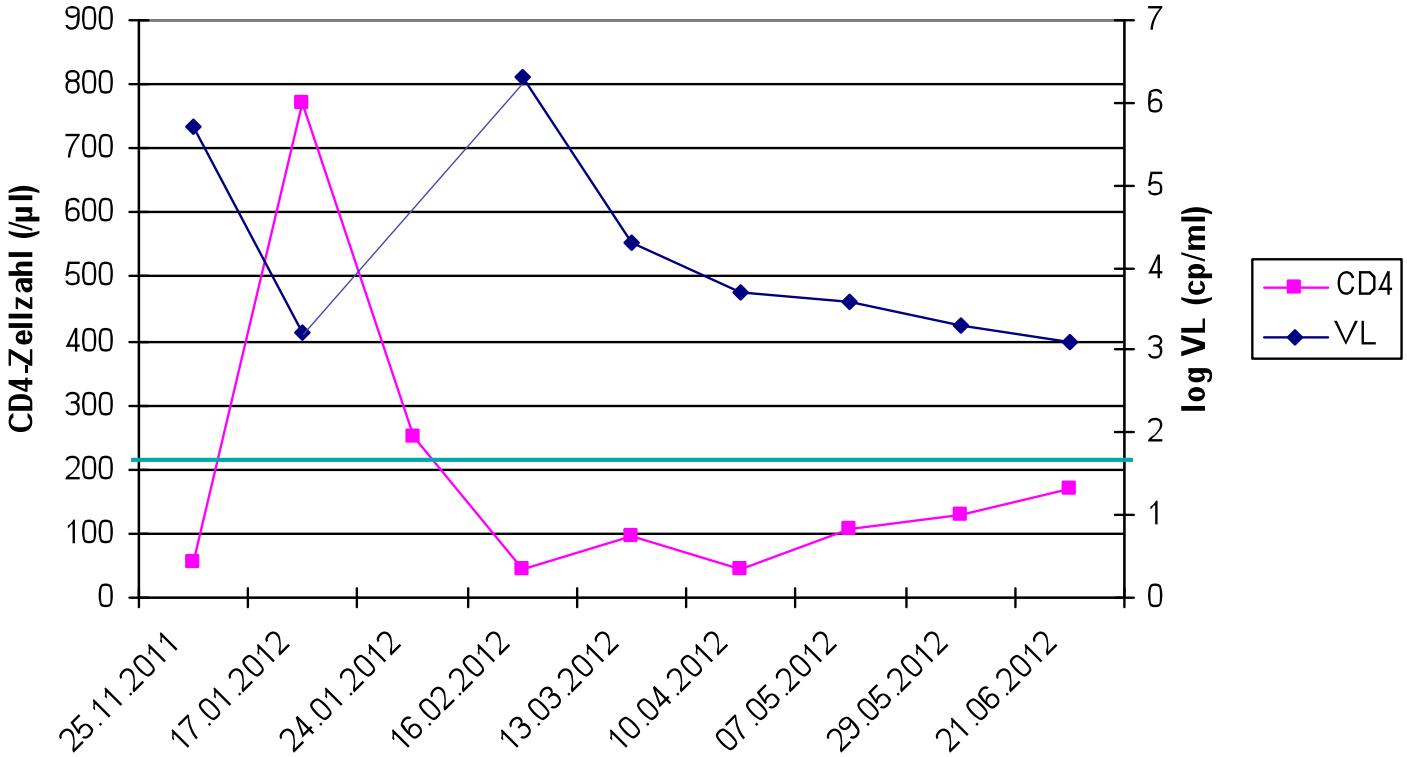

Verlauf bei unserem Patienten

- Kein weiterer Abfall der Viruslast bei ca. 1500 cp/ml

⇒ Therapie-Intensivierung mit Raltegravir

⇒ Exanthem
leichter Anstieg von CRP, GOT, GPT
keine Diarrhoe
VL-Abfall auf unter 300 cp/ml

⇒ Therapieumstellung auf
Zidovudin/Lamivudin, Atazanavir/Ritonavir, Maraviroc
zusätzliche Gabe von Corticosteroiden

Verlauf bei unserem Patienten

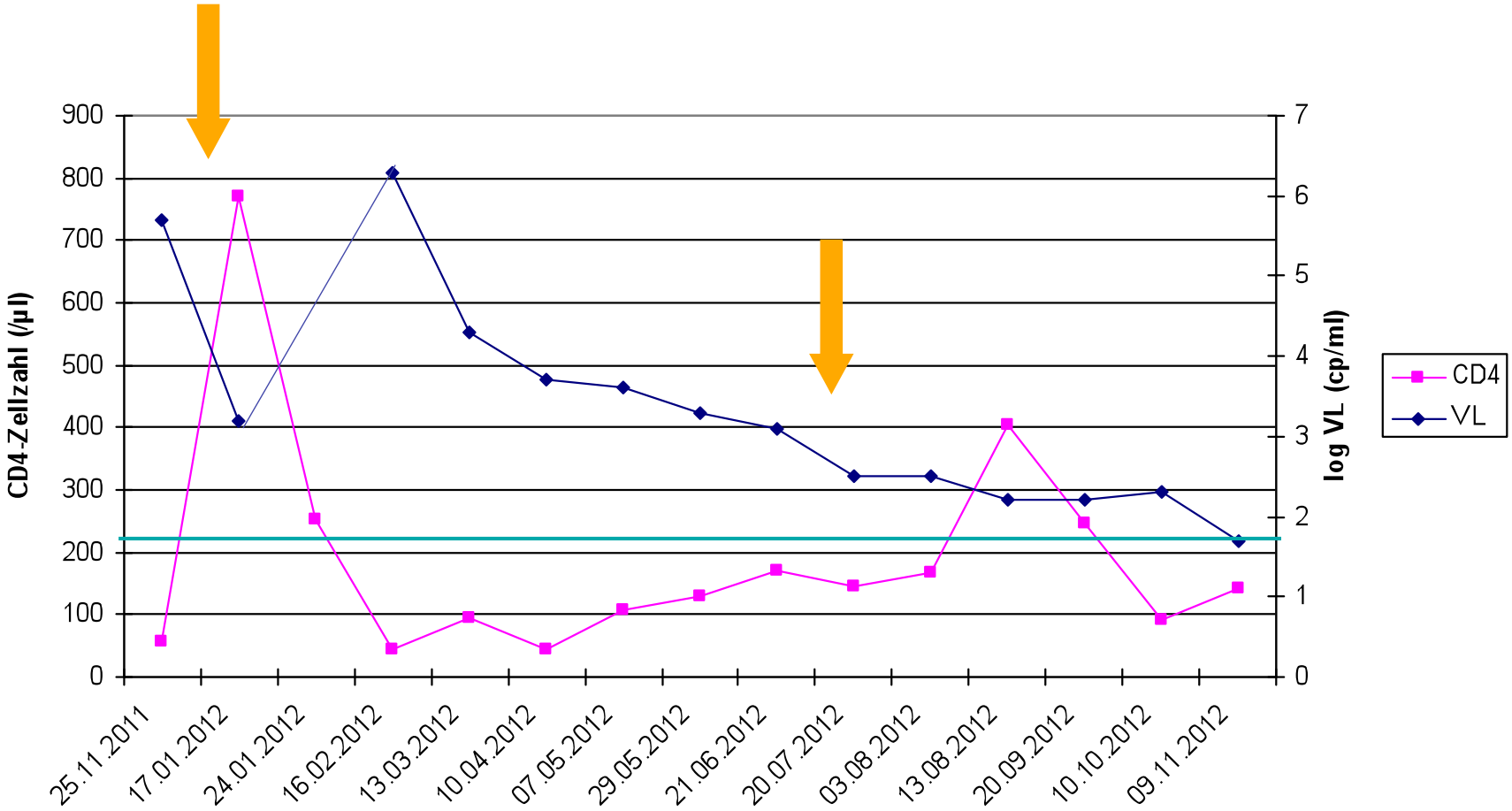

Verlauf bei unserem Patienten

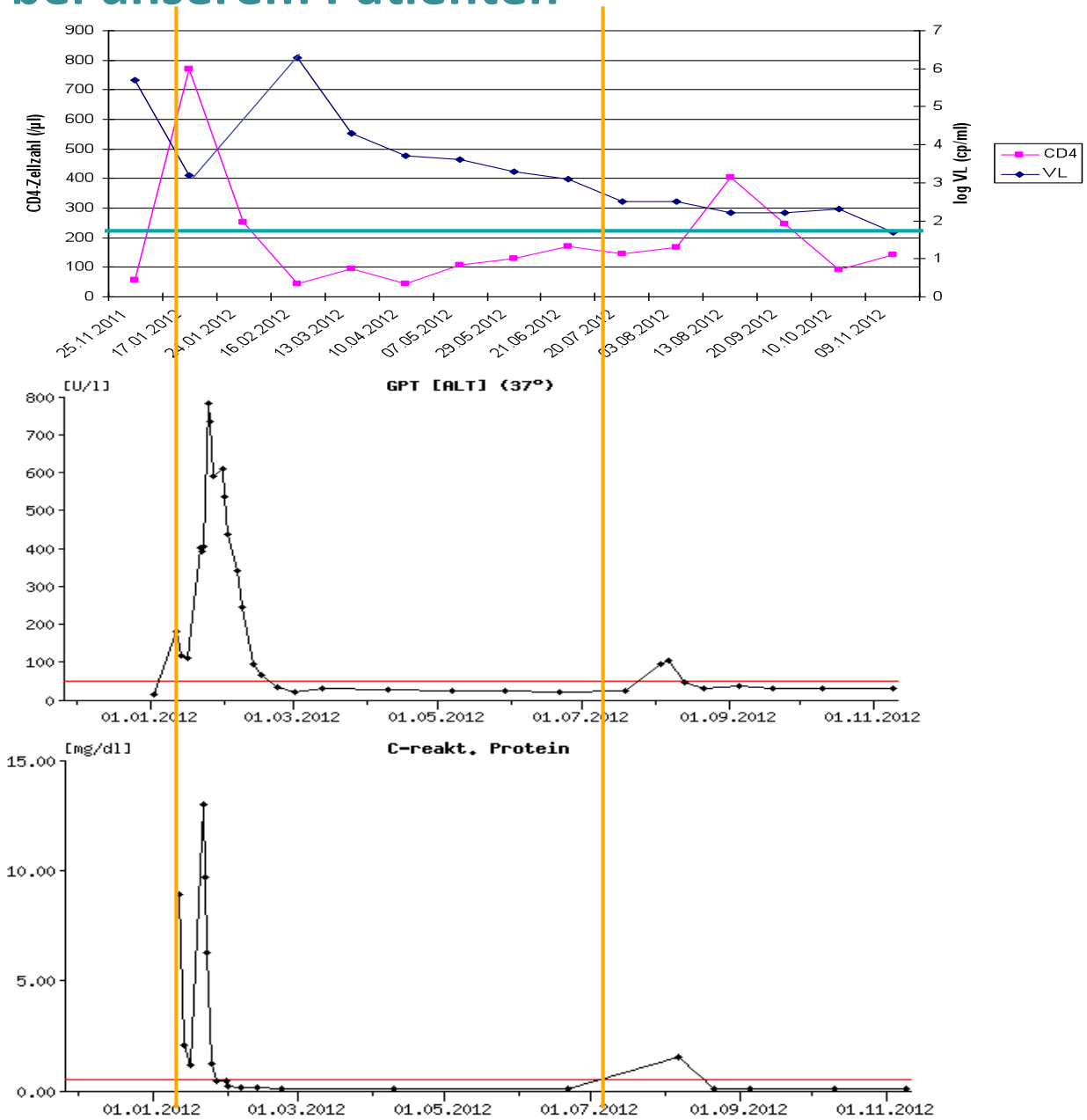

Letztendliche Diagnose:

Schweres, unspezifisches IRIS
mit Graft-versus-Host-Disease-artiger Darmbeteiligung

Was meinen Sie?

IRIS-Formen

IRIS

Unspezifisches IRIS	Unmasking IRIS	Paradoxes IRIS	Autoimmunes IRIS	Malignes IRIS
• Fieber	• Tbc	• Tbc	• SLE	• Kaposi-Sarkom
• Hautausschlag	• MAC	• Cryptokokkose	• M. Basedow	• NHL
• Follikulitis	• CMV	• Hepatiits B/C	• RA	• BCA
	• Herpes zoster	• etc.	• Guillain-Barre	
	• etc.		• M. Reiter	
			• Vaskulitis	

Deutsch-österreichische Leitlinien zur Therapie der HIV-Infektion

Vorbeugen eines IRIS

- Beginn der HAART erst mit ausreichendem Abstand zur Therapie der OI ?

- Tuberkulose: CD4-abhängig
  < 100: HAART-Start sobald wie möglich (innerhalb 2 Wo.)
  > 100: kann hinausgezögert werden für 8 – 12 Wochen

  EACS Guidelines

- Für andere OIs: keine klare Empfehlung
  eher nicht warten mit dem HAART-Beginn

  Deutsch-österreichische Leitlinien zu Therapie der HIV-Infektion

Immunrekonstitutionssyndrom = IRIS

Erneute Verschlechterung des Patienten nach Beginn einer antiretroviralen Therapie.

1. Ansprechen auf ART
   a) Zusammenhang mit ART;
   b) Virologisches Ansprechen mit Abfall der HIV-RNA >1 log
2. Klinische Verschlechterung einer infektiösen oder inflammatorischen Kondition im zeitlichen Zusammenhang mit ART
3. Symptome können nicht erklärt werden durch:
   a) erwarteten klinischen Verlauf einer bekannten und erfolgreich therapierten Infektion
   b) Nebenwirkungen der ART
   c) Therapieversagen
   d) Non-Compliance

Konsensus-Definition des International Network for the Study of HIV-associated IRIS (INSHI) (http://www.inshi.umn.edu)

LMU KLINIKUM DER UNIVERSITÄT MÜNCHEN

IRIS: Risiken

- Niedrige Ausgangs-CD4-Zellzahl (<50/µl)
- Hohe Ausgangs-VL
- Hohe Antigenlast der opportunistischen Infektion (=OI)
- Kurzes Intervall zwischen Therapie der OI und der HIV-Infektion
- ≥ 2log-Stufen Reduktion der Viruslast nach Start HAART
- Starker Anstieg der CD4-Zellzahl oder der CD4/CD8-Ratio
- Genetische Disposition: HLA-A2, HLA-B44 und HLA-DR4
- Schwarze
- Niedriger Hb
- HAART mit geboosteten Protease-Inhibitoren

Martin-Blondel et al.: Curr Opin Infect Dis 2012

IRIS bei 498 Patienten in Durban, Südafrika

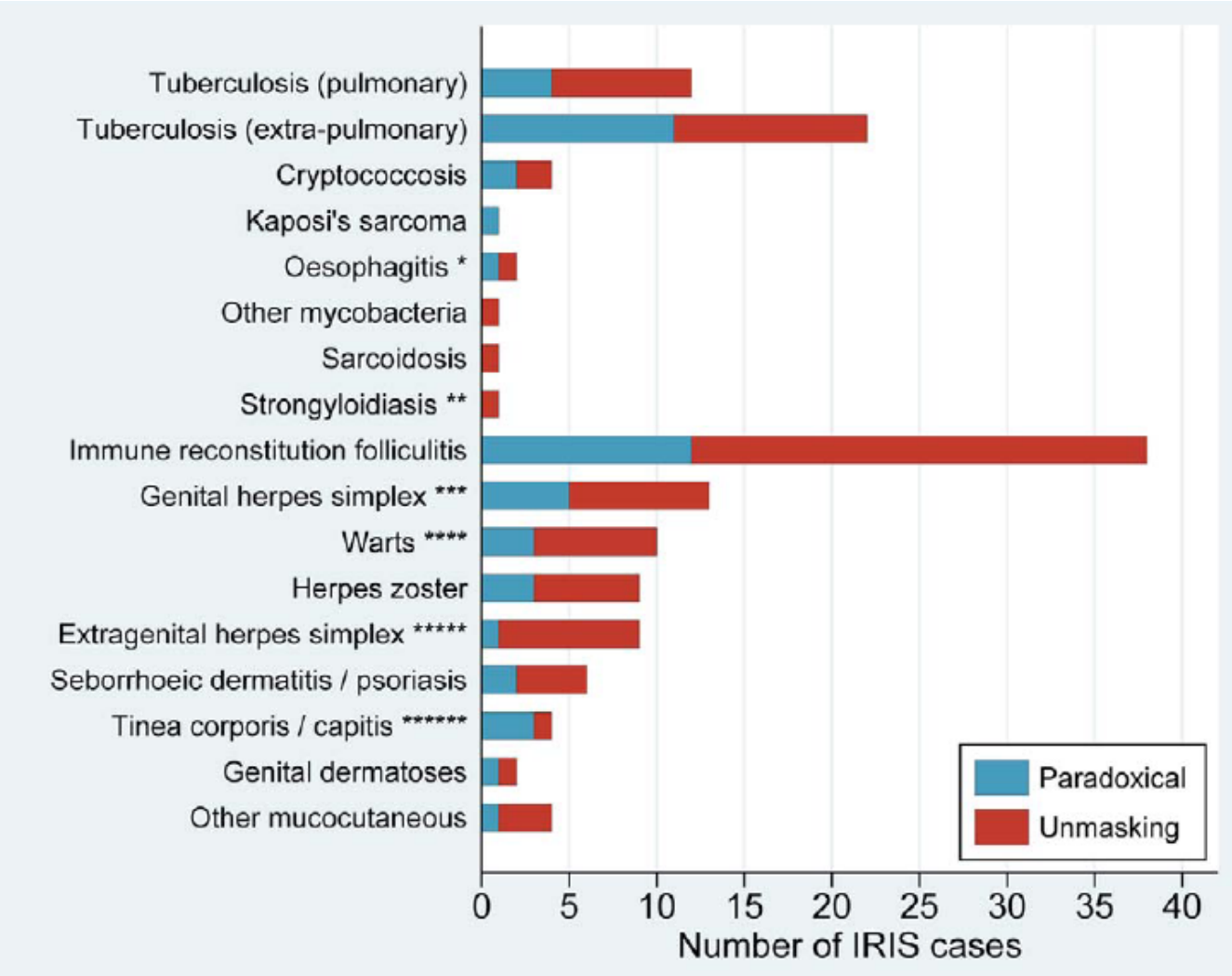

Haddow et al.: PLoS One 2012

LMU KLINIKUM DER UNIVERSITÄT MÜNCHEN

Inzidenz eines IRIS bei opportunistischen Erkrankungen: Meta-Analyse

- CMV-Retinitis: 37,7%
- Cryptokokken-Meningitis: 19,5%
- PML: 16,7%
- Tuberkulose: 15,7%
- Herpes zoster: 12,2%
- Kaposi-Sarkom: 6,4%

- Nicht selektionierte Patienten, die mit einer ART beginnen: 16,1%

- Letalität generell: 4,5%
  bei Cryptokokken-Meningitis: 20,8%

Müller et al.: Lancet Infect Dis 2010

Therapie des IRIS

- Bei leichten Fällen: zuwarten
- NSAR
- Corticosteroide
  keine Empfehlung zu Dosierung und Dauer
  (Cave bei PML wegen fehlender kausaler Therapie)
- Thalidomid: Einzelfallberichte

Pathogenese des IRIS

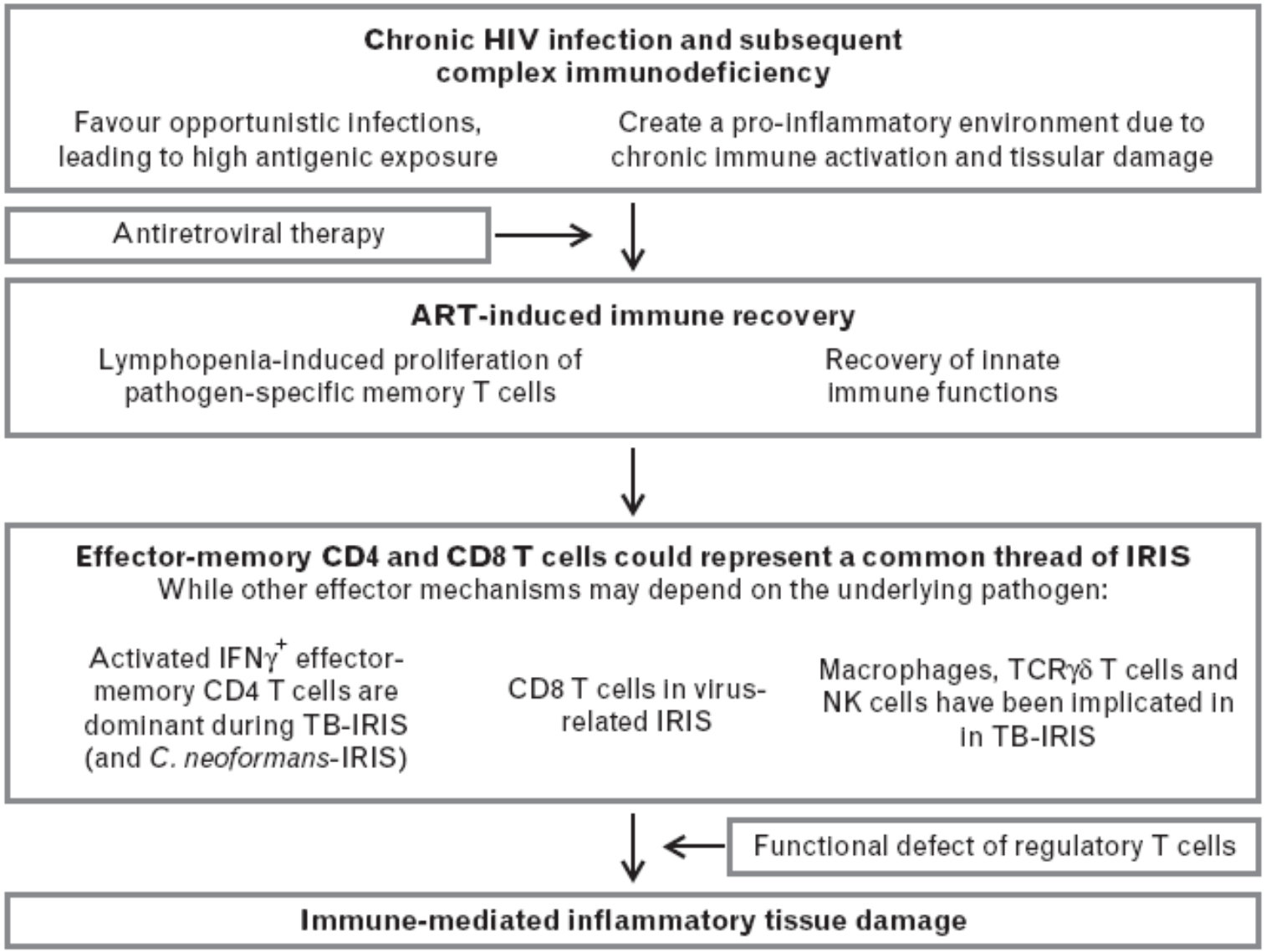

Martin-Blondel et al.: Curr Opin Infect Dis 2012

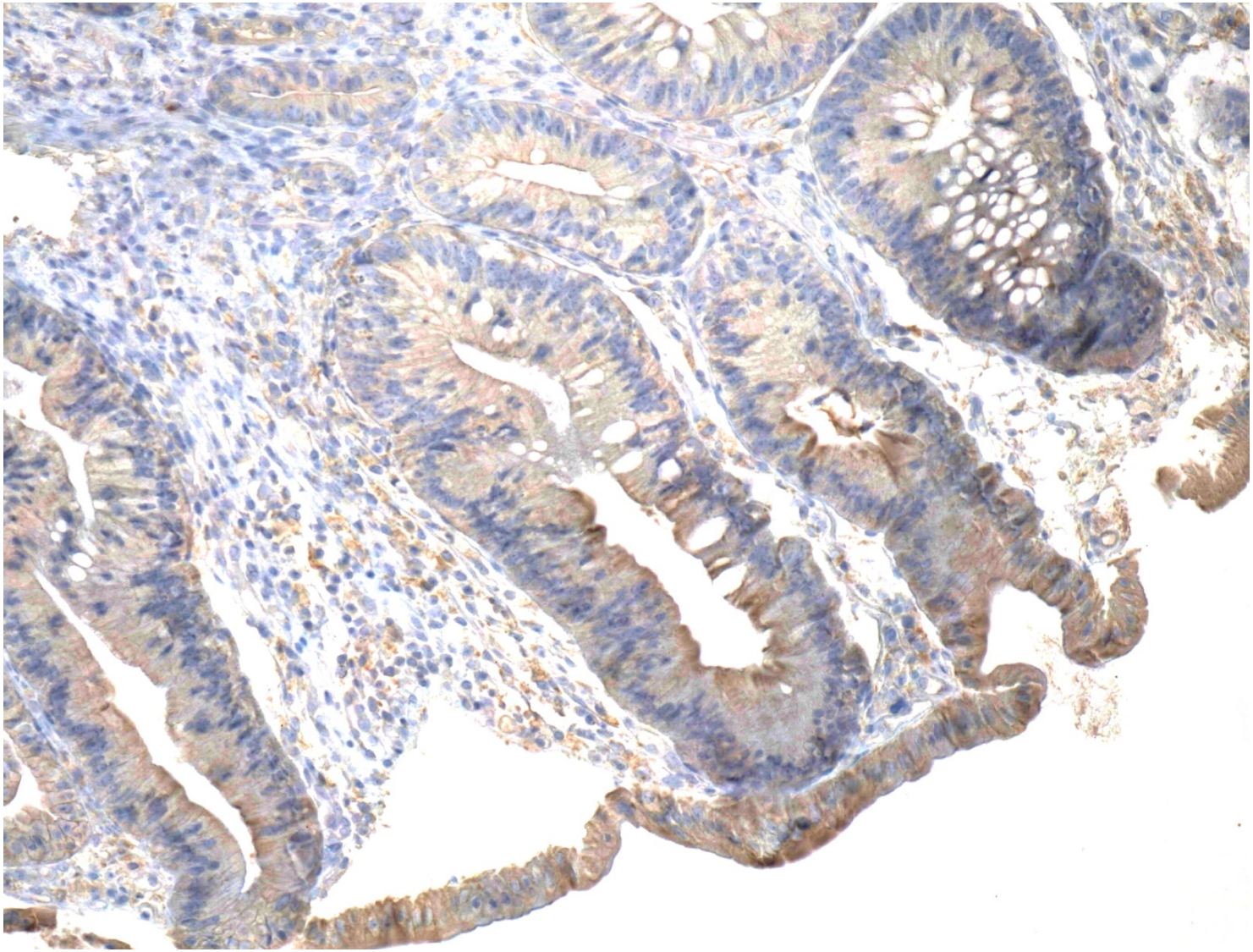

Gesunde Kontrolle

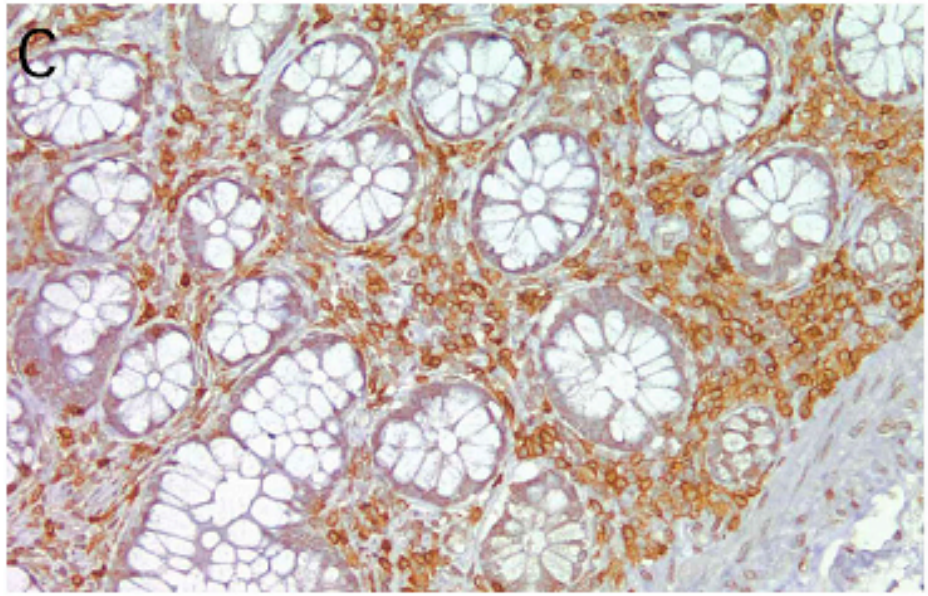

Akute HIV-Infektion

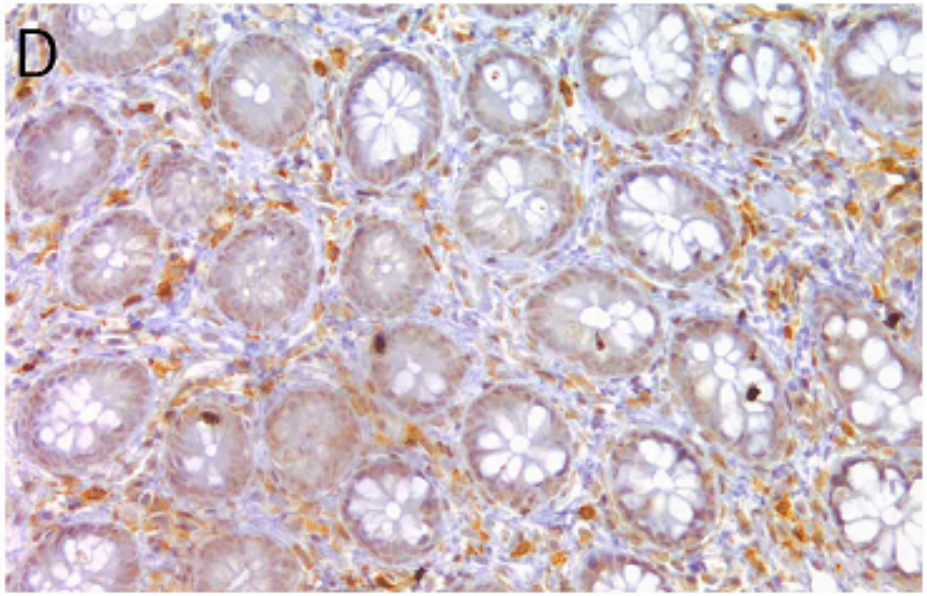

Brenchley et al.: J Exp Med 2004